



មជ្ឈមណ្ឌលស្រាវជ្រាវ និង ឈាញ

CLINIC LIV CHINH  
N 229 E, St 134 Phnom Penh Cambodia

ឈ្មោះ: SOK KONG

អាយុ 59 ឆ្នាំ

ភេទ Female

មកពី សង្កាត់ ស្ទឹង ក្រុង ស្ទឹង ខេត្តក្រចេះ

អាសយដ្ឋាន:

Weight: Kg,

Height: cm

BMI= kg/m2

ជួបបណ្ឌិតសុំពិនិត្យ: វេជ្ជ. លីវ ឈាញ

## ECHOCARDIOGRAPHY REPORT

### វេជ្ជ. លីវ ឈាញ

ឯកទេសជំងឺរលាក និង សរសៃឈាម

Tel ០៧៧ ៤៩៦ ៩៩៨

០៨១ ៤៩៦ ៩៩៨

០១៧ ២៦២ ៤៨៨

០១២ ៨៣៣ ៨៣៦

### វេជ្ជ. គាន សុខុម្ពុទ្ធា

ឯកទេសរូបភាពវេជ្ជសាស្ត្រ ជំងឺទូទៅ

### វេជ្ជ. គាន់ វណ្ណី

ឯកទេសជំងឺរលាក និង សរសៃឈាម

### វេជ្ជ. ឈន ចាន់ សុដាន

ឯកទេសជំងឺរលាក និង សរសៃឈាម

### វេជ្ជ. ហួត ឌុឌី

ឯកទេសជំងឺរលាក និង សរសៃឈាម

### វេជ្ជ. សី វិមាន

ឯកទេសជំងឺរលាក និង សរសៃឈាម

Initial Aorte					
Aortic Root	29mm	(20-35)	AoV Cusp Sep	mm	(15-26)
Left Atrium	22mm	(20-37)	LA Surface	13cm2	(<20)
Shunt	non		Velocity		
IVSd	11mm	(7-11)	IVSs	15mm	(11-14)
LVIDd	42mm	(40-54)	LVIDs	27mm	(25-40)
LVPWd	10mm	(7-11)	LVPWs	13mm	(12-25)
%FS	36%	(28-42)	LVEF	66%	(60-80)
Pericardium	non				

Left ventricle :

- LV non-dilated , LVDd 42mm, non hypertrophic (IVS= 11mm)
- Normal contractility
- Systolic LV function : good LV EF 66%
- Septum and posterior wall are normal
- Mitral Doppler : impaired relaxation, E/E': 6

Mitral valve : normal in mobility no thickness, no MR, no mitral stenosis

Aortic valve : normal in mobility no thickness, no aortic annular calcification, no AR, no aortic stenosis

Right Ventricle and R Atrial: non dilated

LA non dilated, no thrombus neither smoke are seen.

Mild TR, no PHT .IVC was normal with respiratory variation.

**Impression : Normal echocardiography with normal contractility and valve function.**

ថ្ងៃទី 14 ខែ 05 ឆ្នាំ 2023

វេជ្ជ. ហួត ឌុឌី

ឯកទេស ជំងឺរលាក និង សរសៃឈាម



មជ្ឈមណ្ឌលព្យាបាល លីវ ឈីញ

CLINIC LIV CHINH  
N 229 E, St 134 Phnom Penh Cambodia

ឈ្មោះ: SOK KONG

អាយុ 59 ឆ្នាំ

ភេទ Female

មកពី សង្កាត់ ស្ទឹង ក្រុង ស្ទឹង ខេត្តក្រចេះ

ធាតុសញ្ញា:

វេជ្ជបណ្ឌិតសុំពិនិត្យ: វេជ្ជ. លីវ ឈីញ

### Résultat d'échographie abdomino-pelvienne

វេជ្ជ. លីវ ឈីញ

ឯកទេសជំងឺបេះដូង និង សរសៃឈាម

Tel ០៧៧ ៨៩៦ ៩៩៨

០៨១ ៩៩៦ ៩៩៨

០១៧ ២៦២ ៩៨៨

០១២ ៨៣៣ ៨៣៦

វេជ្ជ. គាន សុបុណ្ណា

ឯកទេសរូបភាពវេជ្ជសាស្ត្រ ជំងឺទូទៅ

វេជ្ជ. គាន់ ផល្លី

ឯកទេសជំងឺបេះដូង និង សរសៃឈាម

វេជ្ជ. ឈន ចាន់ សុដាតា

ឯកទេសជំងឺបេះដូង និង សរសៃឈាម

វេជ្ជ. ហួត ឌុន្ទី

ឯកទេសជំងឺបេះដូង និង សរសៃឈាម

វេជ្ជ. សិ វិមាន

ឯកទេសជំងឺបេះដូង និង សរសៃឈាម

Foie : de taille mesurant de 112 mm de LCC, d'échostructure homogène, la surface est lisse, de contour régulier.

Les veines hépatiques et la veine porte sont normales, pas de modification morphologique et ni de dilatation.

VB : de taille normale, contenu bile, pas de calcul.

V.B : est normal, pas de dilatation et ni d'obstruction

Pancréas : est la taille normale, d'échostructure homogène, pas de calcification et ni de dilatation du canal de Wirsung. Rate : est la taille normale, surface lisse, d'échostructure homogène.

Reins et V.U : les tailles des deux reins sont normales, pas de calcul et ni de dilatation des cavités pyélocalicielles, sans stase urinaire.

Vessie : assez remplir avec paroi mince, pas de calcul et ni de diverticules

Utérus: Antéversé de taille normale, de 57 mm de diamètre longueur, de 32 mm de diamètre AP, et de 35 mm de diamètre transverse, et ligne vacuité régulier.

Annexe : Normales.

Appendice de taille normale.

Cul de sac de Douglas : Libre.

Glande thyroïde : Goitre Nodulaire du lobe D et G.

Conclusion :

Echographie abdomino-pelvienne normale

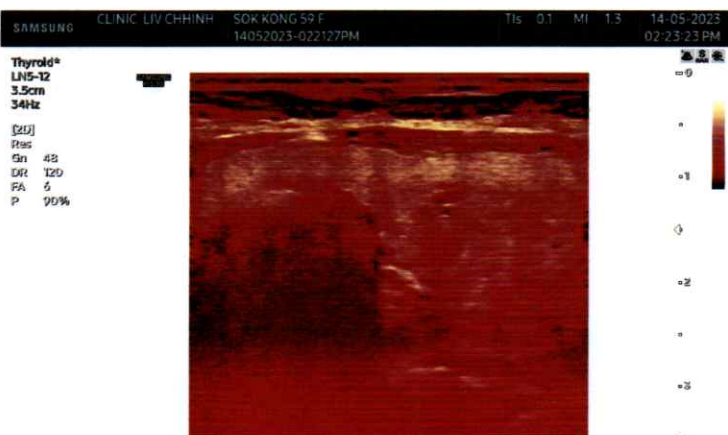
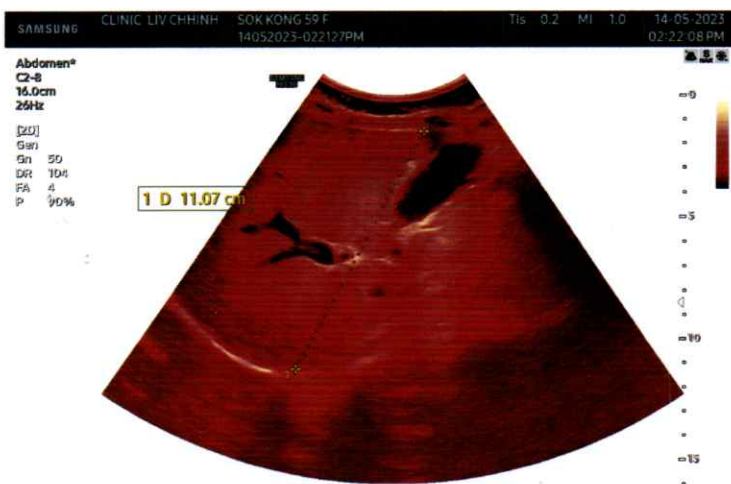Goitre Nodulaire du lobe D et G.

ថ្ងៃទី 14 ខែ 05 ឆ្នាំ 2023

វេជ្ជ. គាន សុបុណ្ណា

ឯកទេស រូបភាពវេជ្ជសាស្ត្រ និង ជំងឺទូទៅ

Patient		Exam	
ID	14052023-022127PM	Accession #	
Name	SOK KONG 59 F	Exam Date	14-05-2023
Birth Date		Description	
Gender	Female	Operator	







មជ្ឈមណ្ឌលព្យាបាល លីវ ឈីញ

CLINIC LIV CHINH  
N 229 E, St 134 Phnom Penh Cambodia

ឈ្មោះ: SOK KONG

អាយុ 59 ឆ្នាំ

ភេទ Female

មកពី សង្កាត់ ស្ទឹង ក្រុង ស្ទឹង ខេត្តក្បុងឃុំ

ធាតុសញ្ញា:

វេជ្ជបណ្ឌិតសុំពិនិត្យ: វេជ្ជ. លីវ ឈីញ

វេជ្ជ. លីវ ឈីញ

ឯកទេសជំងឺបេះដូង និង សរសៃឈាម

Tel ០៧៧ ៨៩៦ ៩៩៨

០៨១ ៩៩៦ ៩៩៨

០១៧ ២៦២ ៩៨៨

០១២ ៨៣៣ ៨៣៦

វេជ្ជ. គាន សុបុណ្ណា

ឯកទេសរូបភាពវេជ្ជសាស្ត្រ ជំងឺទូទៅ

វេជ្ជ. គាន់ ផល្លី

ឯកទេសជំងឺបេះដូង និង សរសៃឈាម

វេជ្ជ. ឈន ចាន់ សុដាតា

ឯកទេសជំងឺបេះដូង និង សរសៃឈាម

វេជ្ជ. ហួត ឌុឌី

ឯកទេសជំងឺបេះដូង និង សរសៃឈាម

វេជ្ជ. សី វិមាន

ឯកទេសជំងឺបេះដូង និង សរសៃឈាម

## Résultat d'échographie abdomino-pelvienne

Foie : de taille mesurant de 112 mm de LCC, d'échostructure homogène, la surface est lisse, de contour régulier.

Les veines hépatiques et la veine porte sont normales, pas de modification morphologique et ni de dilatation.

VB : de taille normale, contenu bile, pas de calcul.

V.B : est normal, pas de dilatation et ni d'obstruction

Pancréas : est la taille normale, d'échostructure homogène, pas de calcification et ni de dilatation du canal de Wirsung. Rate : est la taille normale, surface lisse, d'échostructure homogène.

Reins et V.U : les tailles des deux reins sont normales, pas de calcul et ni de dilatation des cavités pyélocalicielles, sans stase urinaire.

Vessie : assez remplir avec paroi mince, pas de calcul et ni de diverticules

Utérus: Antéversé de taille normale, de 57 mm de diamètre longueur, de 32 mm de diamètre AP, et de 35 mm de diamètre transverse, et ligne vacuité régulier.

Annexe : Normales.

Appendice de taille normale.

Cul de sac de Douglas : Libre.

Glande thyroïde : Goitre Nodulaire du lobe D et G.

Conclusion :

Echographie abdomino-pelvienne normale

Goitre Nodulaire du lobe D et G.

ថ្ងៃទី 14 ខែ 05 ឆ្នាំ 2023

វេជ្ជ. គាន សុបុណ្ណា

ឯកទេស រូបភាពវេជ្ជសាស្ត្រ និង ជំងឺទូទៅ



មជ្ឈមណ្ឌលព្យាបាល លីវ ឈីញ

CLINIC LIV CHINH

N 229 E, St 134 Phnom Penh Cambodia

ឈ្មោះ: SOK KONG

អាយុ 59 ឆ្នាំ

ភេទ Female

មកពី សង្កាត់ ស្ទឹង ក្រុង ស្ទឹង ខេត្តក្បាលម៉េច

អាគសញ្ញា:

Weight: Kg,

Height: cm

BMI= kg/m2

វេជ្ជបណ្ឌិតសុំពិនិត្យ: វេជ្ជ. លីវ ឈីញ

## វេជ្ជ. លីវ ឈីញ

ឯកទេសជំងឺបេះដូង និង សរសៃឈាម

Tel ០៧៧ ៨៩៦ ៩៩៨

០៨១ ៨៩៦ ៩៩៨

០១៧ ២៦២ ៨៨៨

០១២ ៨៣៣ ៨៣៦

## វេជ្ជ. គាន សុខុម្ពុទ្ធា

ឯកទេសរូបភាពវេជ្ជសាស្ត្រ ជំងឺទូទៅ

## វេជ្ជ. គាន់ ផល្លី

ឯកទេសជំងឺបេះដូង និង សរសៃឈាម

## វេជ្ជ. ឈន ចាន់ សុជាតា

ឯកទេសជំងឺបេះដូង និង សរសៃឈាម

## វេជ្ជ. ហួត ឌុឌី

ឯកទេសជំងឺបេះដូង និង សរសៃឈាម

## វេជ្ជ. សី វិមាន

ឯកទេសជំងឺបេះដូង និង សរសៃឈាម

## Echo-doppler des troncs supra aortiques

A droite et à gauche :

-CC : surcharge, sans plaque, perméable, flux correct

-CI et CE : plaque athérome hypo-hyperéchogène au niveau de bulbes carotidiens bilatéraux sans sténose hémodynamique significative ( ECST: 45-55%, NASCET: 30%)

-Vertébrale : de bon calibre a gauche et petit calibre a droite, pas de surcharge athéromateuse

Flux correct

-ASC : pas de surcharge athéromateuse, perméable, flux correct

-TABC : Pas de surcharge athéromateuse

Flux correct

**Conclusion : Plaque athérome au niveau de bulbes carotidiens bilatéraux sans sténose hémodynamique significative ( NASCET: 30%)**

ថ្ងៃទី 14 ខែ 05 ឆ្នាំ 2023

  
វេជ្ជ. ហួត ឌុឌី

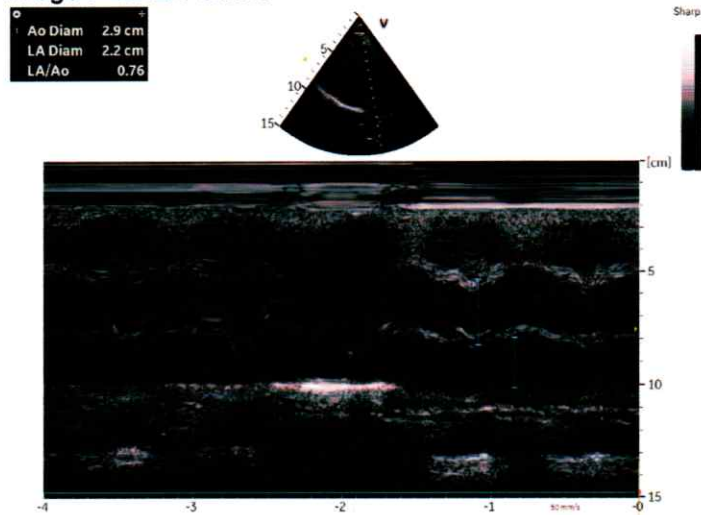
ឯកទេស ជំងឺបេះដូង និង សរសៃឈាម

# LIV CHINH CLINIC

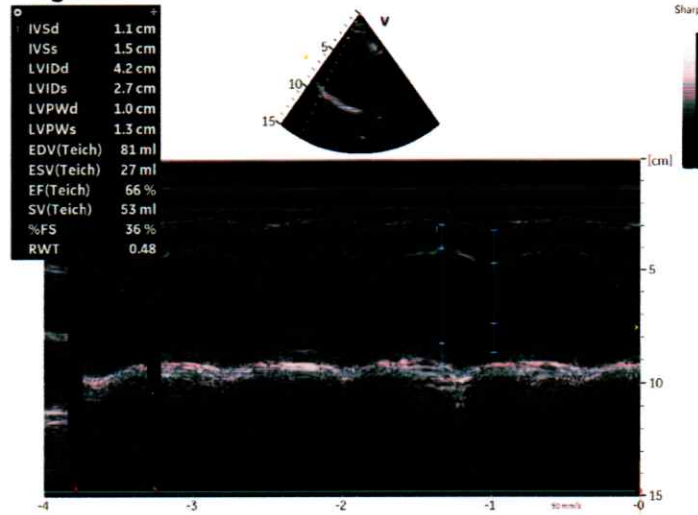
Name **SOK KONG 59 F**,  
 Patient Id **SOK K66\_52141**  
 Sex  
 Age  
 Date **14/05/2023**



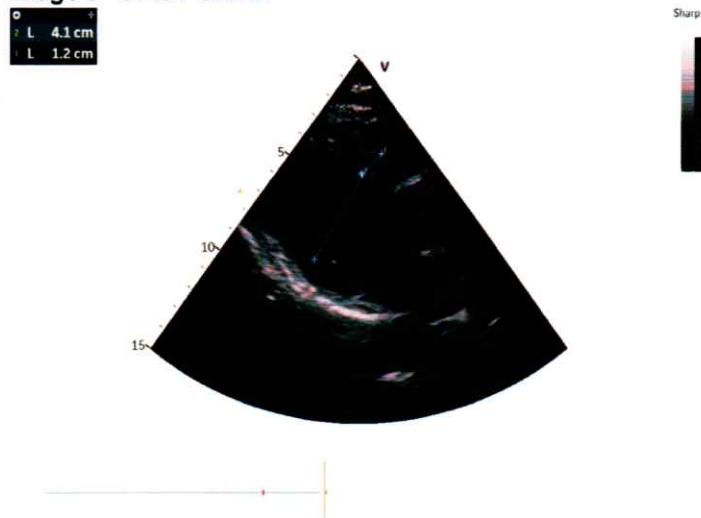
**Image 1 - Dr LIV CHINH**



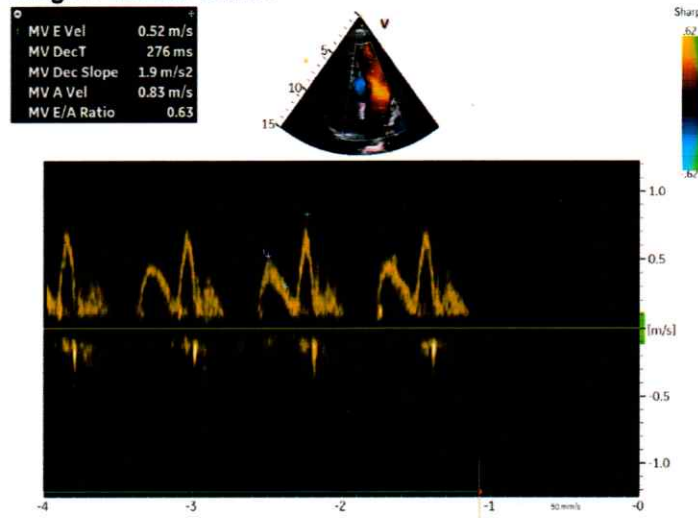
**Image 2 - Dr LIV CHINH**



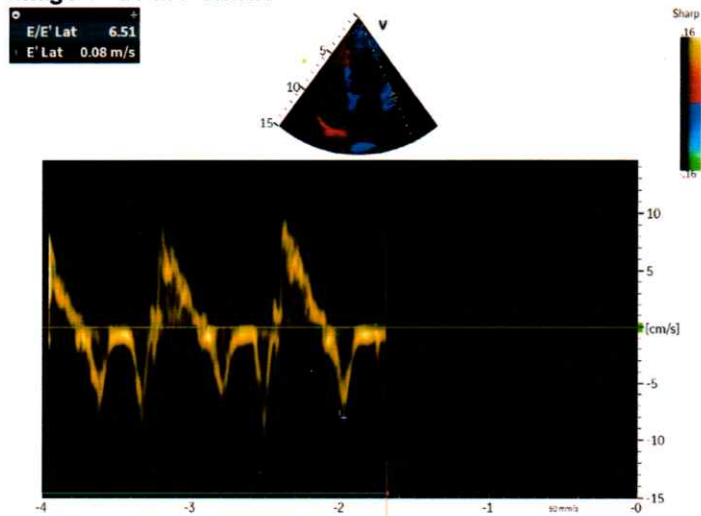
**Image 3 - Dr LIV CHINH**



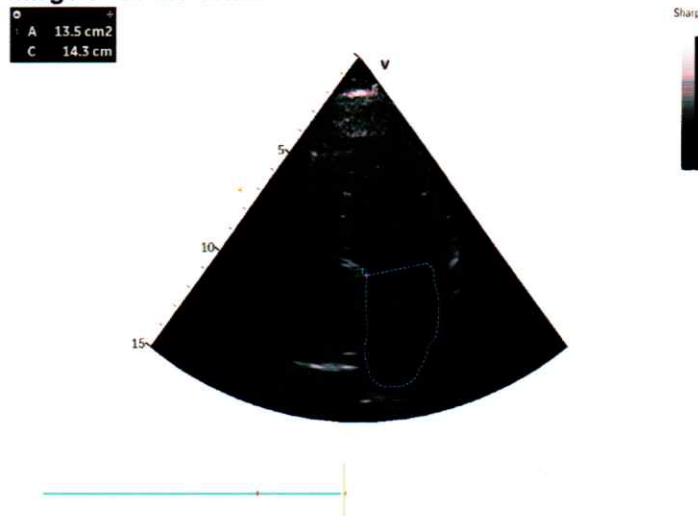
**Image 4 - Dr LIV CHINH**



**Image 5 - Dr LIV CHINH**



**Image 6 - Dr LIV CHINH**







មជ្ឈមណ្ឌលស្រាវជ្រាវ លីវ ឈីញ

CLINIC LIV CHINH  
N 229 E, St 134 Phnom Penh Cambodia

ឈ្មោះ: SOK KONG

អាយុ 59 ឆ្នាំ

ភេទ Female

មកពី សង្កាត់ ស្ទឹង ក្រុង ស្ទឹង ខេត្តក្បូងឃ្មុំ

រោគសញ្ញា:

Weight: Kg,

Height: cm

BMI= kg/m2

វេជ្ជបណ្ឌិតសុំពិនិត្យ: វេជ្ជ. លីវ ឈីញ

## វេជ្ជ. លីវ ឈីញ

ឯកទេសជំងឺបេះដូង និង សរសៃឈាម

Tel ០៧៧ ៨៩៦ ៩៩៨

០៨១ ៨៩៦ ៩៩៨

០១៧ ២៦២ ៥៨៨

០១២ ៨៣៣ ៨៣៦

## វេជ្ជ. គាន សុបុណ្ណា

ឯកទេសរូបភាពវេជ្ជសាស្ត្រ ជំងឺទូទៅ

## វេជ្ជ. គាន់ ផល្លី

ឯកទេសជំងឺបេះដូង និង សរសៃឈាម

## វេជ្ជ. ឈន ចាន់ សុធាតា

ឯកទេសជំងឺបេះដូង និង សរសៃឈាម

## វេជ្ជ. ហួត ឌុឌី

ឯកទេសជំងឺបេះដូង និង សរសៃឈាម

## វេជ្ជ. សិ វិមាន

ឯកទេសជំងឺបេះដូង និង សរសៃឈាម

## Echo-doppler des arteriel des membres inferieurs

Les axes artériels des membres inférieurs gauche et droite :

-AFC : plaque sans sténose hémodynamique, Perméable, flux correct

-AFP, AFS, Art. Poplitée : plaque sans sténose hémodynamique Perméable, flux correct

-ATA, ATP : plaque avec sténose hémodynamique significative des ATP bilatérales, et présence de collatérales suffisantes à priori

### Conclusion :

- Plaque athérome diffuse des artères des membres inférieurs

-Athéropathie oblithérante distale des MI

-Sténose hémodynamique significative des ATP bilatérales, et présence de collatérales suffisantes à priori

ថ្ងៃទី 14 ខែ 05 ឆ្នាំ 2023

វេជ្ជ. ហួត ឌុឌី

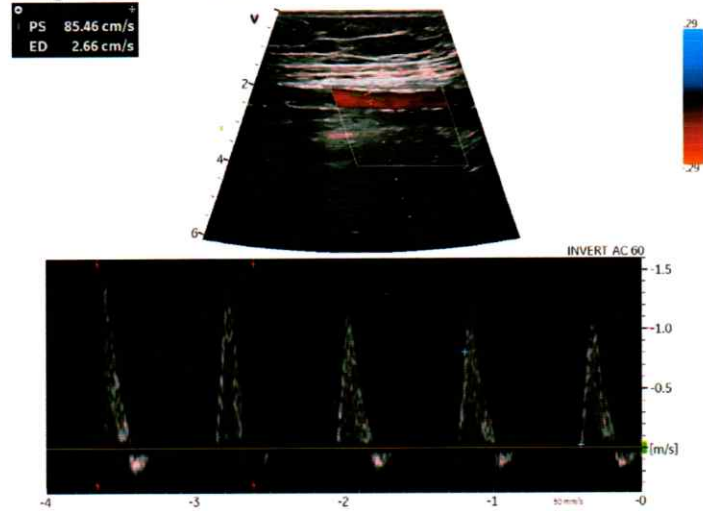
ឯកទេស ជំងឺបេះដូង និង សរសៃឈាម

# LIV CHINH CLINIC

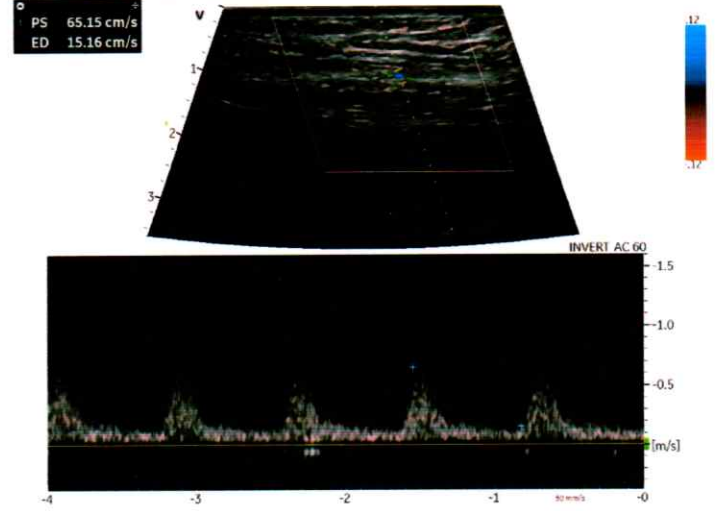
Name **SOK KONG 59 F**,  
Patient Id **SOK K66\_52141**  
Sex  
Age  
Date **14/05/2023**



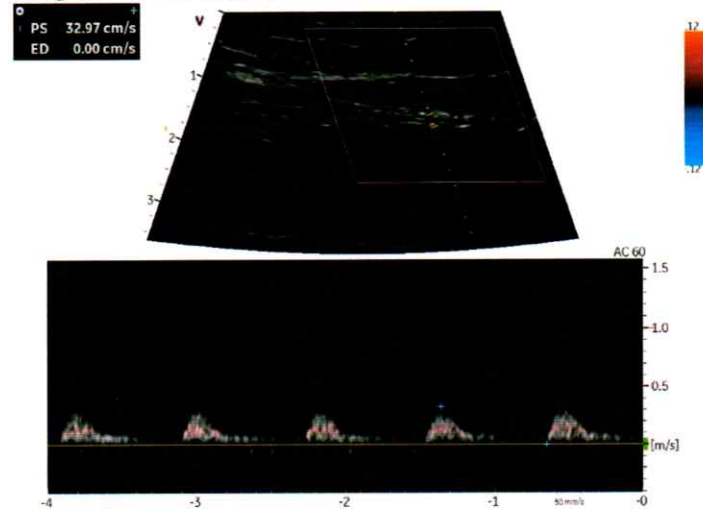
**Image 1 - Dr LIV CHINH**




**Image 2 - Dr LIV CHINH**




**Image 3 - Dr LIV CHINH**




**Image 4 - Dr LIV CHINH**



**Image 5 - Dr LIV CHINH**



**Image 6 - Dr LIV CHINH**



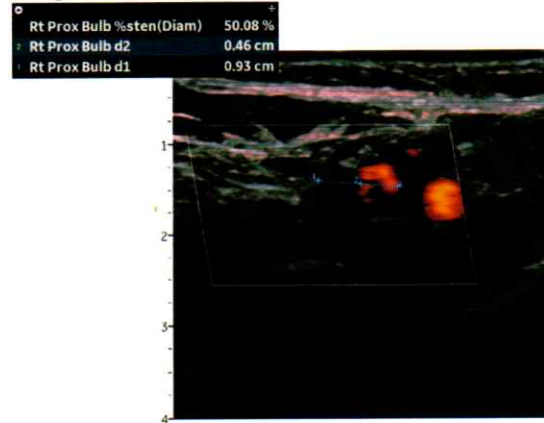


# LIV CHINH CLINIC

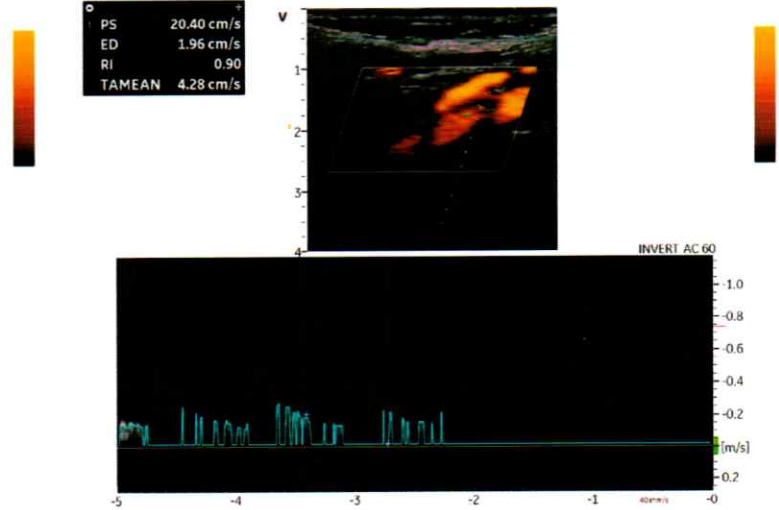
Name **SOK KONG 59 F**,  
Patient Id **SOK K66\_52141**  
Sex  
Age  
Date **14/05/2023**



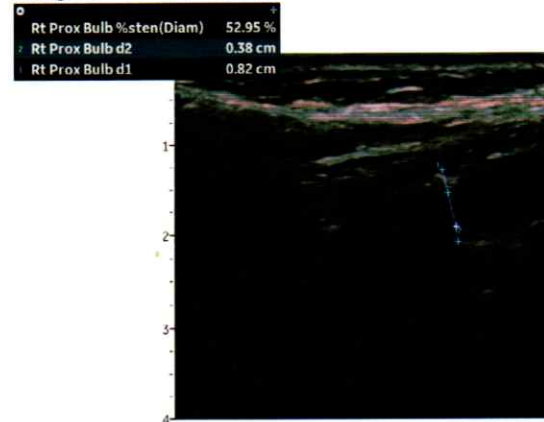
**Image 1 - Dr LIV CHINH**



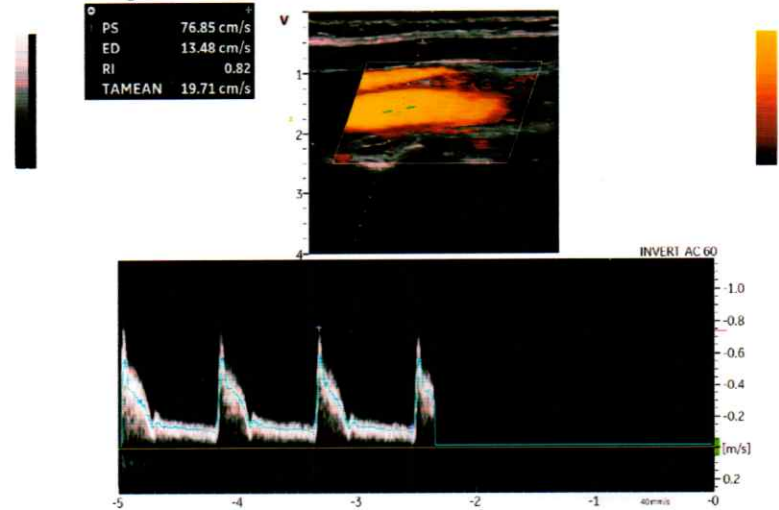
**Image 2 - Dr LIV CHINH**



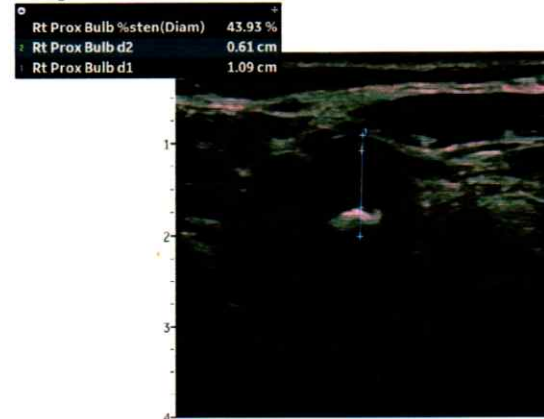
**Image 3 - Dr LIV CHINH**



**Image 4 - Dr LIV CHINH**



**Image 5 - Dr LIV CHINH**



**Image 6 - Dr LIV CHINH**

