



មជ្ឈមណ្ឌលព្យាបាល អម្រងនោមភ្នំពេញ

Phnom Penh Urology Clinic

អាសយដ្ឋាន : ផ្ទះលេខ 658 ផ្លូវលេខ 271

សង្កាត់ផ្សារដើមថ្កូវ ខណ្ឌចំការមន រាជធានីភ្នំពេញ

ទូរស័ព្ទលេខ : 085 30 03 17 / 016 30 20 17

Date de l'examen : 27/10/2023 12:11:18

Nom et Prénom : **HOUNG Limheng**

Age : **71ans** Sex : **M**

Demandé par Dr. PHIM Keopiseth

ECHOGRAPHIE ABDOMINO-PELVIENNE

INDICATION: Check up.

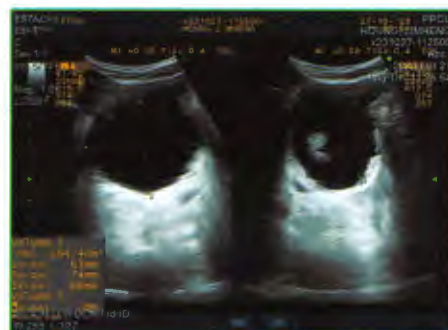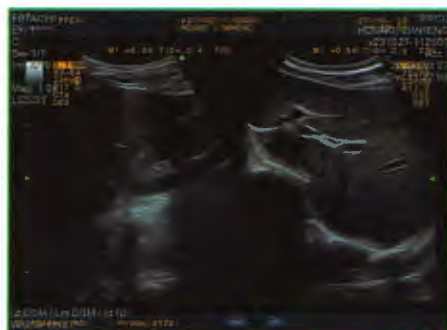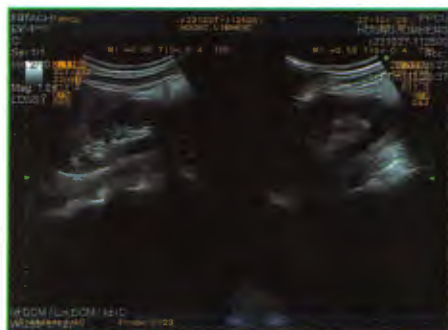
TECHNIQUE: Examen réalisé à l'aide de sonde convexe de 3-5 MHz.

RESULT:

- Foie est de taille normale, d'échostructure échogène homogène, de contour régulier, de surface lisse. Pas de lésion focalisée. Veine porte : de calibre normal. Les veines sus-hépatiques sont normales.
- Vésicule biliaire est de taille normale, paroi mince et régulière, contenu anéchogène.
- Voies biliaires intra et extra hépatiques ne sont pas dilatées.
- Pancréas est correctement visualisé, de taille normale, échostructure normale.
- Rate est de taille normale, échostructure échogène homogène.
- Rein droit est de taille normale, bien différenciée. Pas de calcul ni de dilatation de la cavité pyélocalicielle, ni de kyste, ni de tumeur.
- Rein gauche est de taille normale, bien différenciée. Pas de calcul ni de dilatation de la cavité pyélocalicielle, ni de kyste, ni de tumeur.
- **Prostate est de taille augmenté (V= 44g) avec protrusion intra-vésicale de 32mm de diamètre.**
- Vessie est pleine à paroi fine et contenu clair. (pvr=164ml)
- Douglas : libre

CONCLUSION :

- Rétention urinaire.



Le 27/10/23

Dr. PHIM KEOPISETH