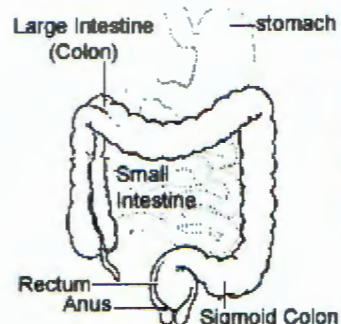


ศูนย์โรคระบบทางเดินอาหารและโรคตับ โรงพยาบาลพญาไท 1

NAME : MRS.IEN LIM **AGE:** 58
HN : 154936/66 **SEX:** Female **OPD :**
FINANCIAL : ผู้ป่วยทั่วไป
ENDOSCOPIST : DR.LANCHARAT
CONSULTANT :
ANESTHESIST :
DATE/TIME : 17/12/2566 13:23 to 13:32
INSTRUMENT : CF-Q180AL S/N : 2008378
ANESTHESIA : IV sedation
MEDICATION : Midazolam 3 mg. Pethidine 30 mg.
INDICATION : Other



LOWER GI TRACT

PRE-DIAGNOSIS (Dx1) : -
BRIEF HISTORY : -

BOWEL PREPARATION REGIMEN : NIFLEC & PICOPREP
BOWEL PREPARATION RESULTS : Good

FINDINGS

ANAL CANAL : Internal hemorrhoids grade I were seen.
RECTUM : Normal
SIGMOID COLON : Normal
DESCENDING COLON : Normal
SPLENIC FLEXURE : Normal
TRANSVERSE COLON : Normal
HEPATIC FLEXURE : Normal
ASCENDING COLON : Normal
CECUM : Normal
TERMINAL ILEUM : Normal

DIAGNOSTIC : - Normal / IBS

THERAPEUTIC : - None

POST-DIAGNOSIS(Dx1): - Normal colonoscopic study

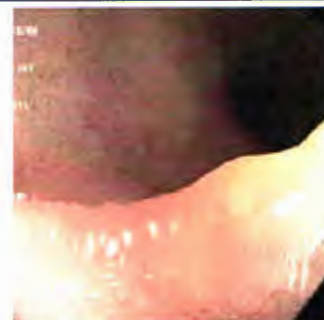
COMPLICATION : - No immediate complication

HISTOPATHOLOGY : Not done

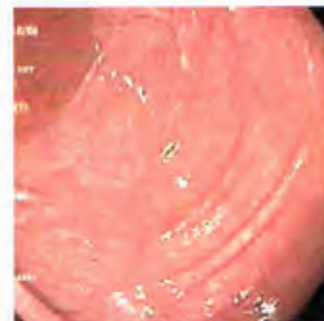THERAPY :

RECOMMENDATION : - Medical treatment

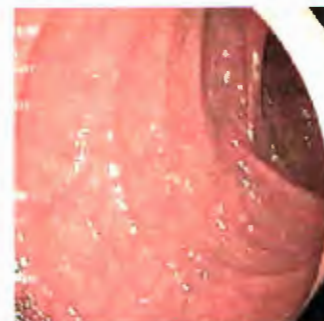NOTES/COMMENTS : -



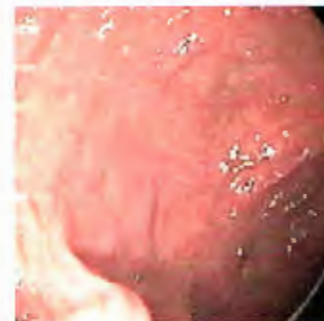A. Terminal Ileum



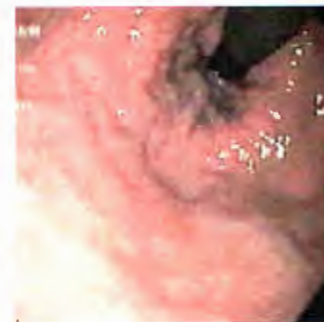B. Cecum



C. Ascending Colon



D. Transverse Colon



E. Anal Canal

DR.LANCHARAT CHUNCHARUNEE

SIGNATURE _____

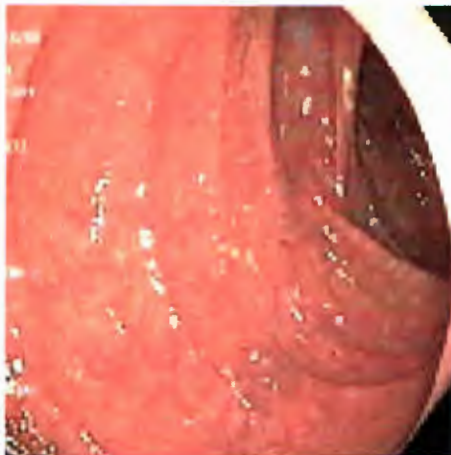ศูนย์โรคระบบทางเดินอาหารและโรคตับ โรงพยาบาลพญาไท 1

364/1 ถนนศรีอยุธยา แขวงพญาไท เขตราชเทวี กรุงเทพฯ 10400

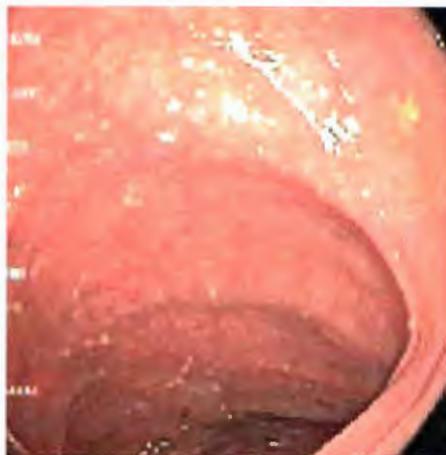
โทร.66-(0)2-640-1111, โทรสาร.66-(0)2-243-5488

ศูนย์โรคระบบทางเดินอาหารและโรคตับ โรงพยาบาลพญาไท 1

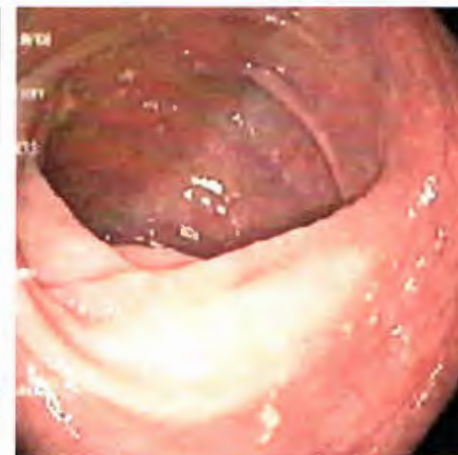NAME : MRS.IEN LIM AGE: 58
HN : 154936/66 SEX: Female OPD :



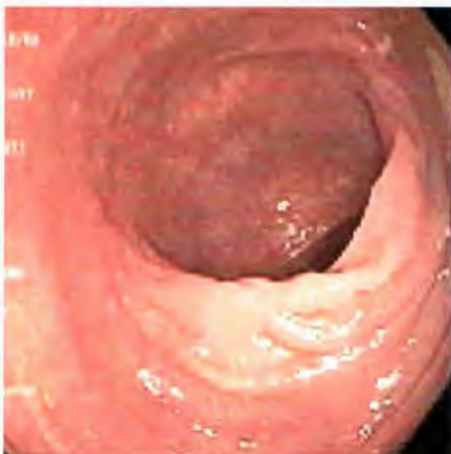F Ascending Colon



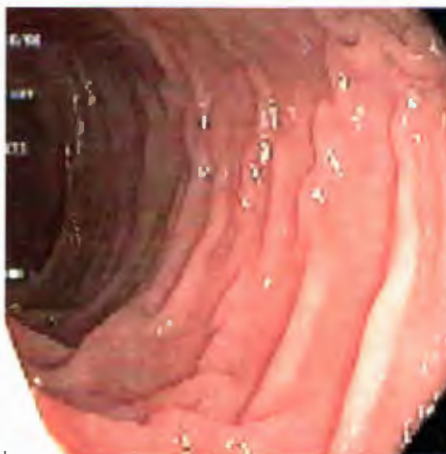G Ascending Colon



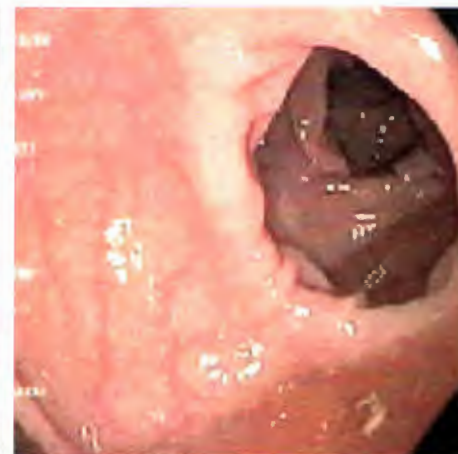H Transverse Colon



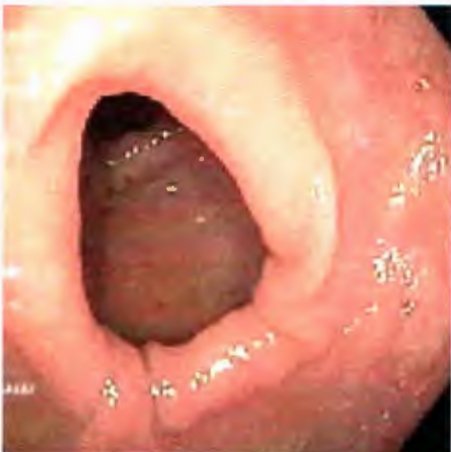I Transverse Colon



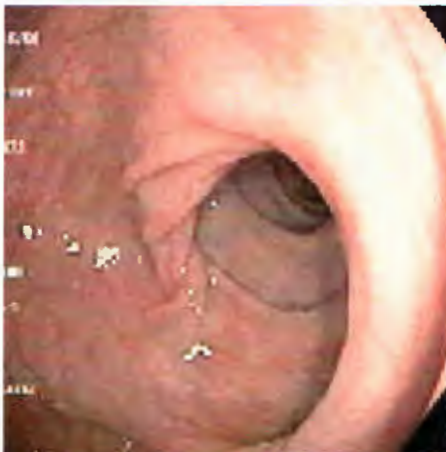J Transverse Colon



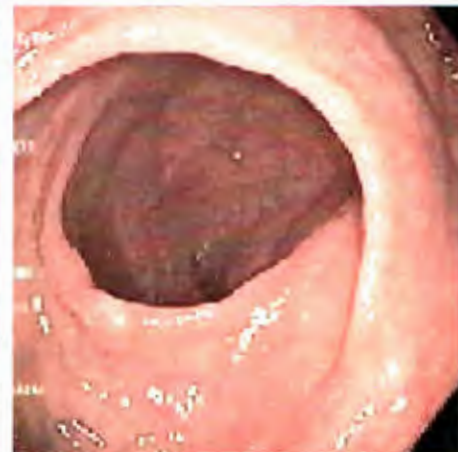K Descending Colon



L Descending Colon



M Sigmoid Colon



N Rectum

INTERPRETATION : DR. LANCHARAT CHUNCHARUNEE
SIGNATURE _____

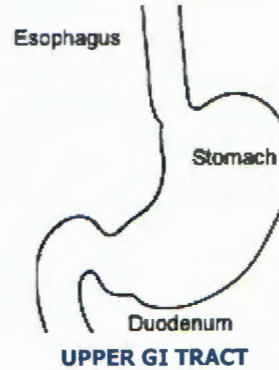
ศูนย์โรคระบบทางเดินอาหารและโรคตับ โรงพยาบาลพญาไท 1

364/1 ถนนศรีอยุธยา แขวงพญาไท เขตราชเทวี กรุงเทพฯ 10400

โทร. 66-(0)2-640-1111, โทรสาร. 66-(0)2-245-5488

ศูนย์โรคระบบทางเดินอาหารและโรคตับ โรงพยาบาลพญาไท 1

NAME : MRS.IEN LIM AGE: 58
HN : 154936/66 SEX: Female OPD :
FINANCIAL : ผู้ป่วยทั่วไป
ENDOSCOPIST : DR.LANCHARAT
CONSULTANT :
ANESTHESIST :
DATE/TIME : 17/12/2566 13:16 to 13:20
INSTRUMENT : OLYMPUS Gastro4 GIF-HQ190 S/N: 2518481
ANESTHESIA : Topical IV sedation
MEDICATION : Midazolam 3 mg. Pethidine 30 mg.
INDICATION : Other



PRE-DIAGNOSIS (Dx1) : -

BRIEF HISTORY : -

FINDINGS #

OROPHARYNX : Normal
ESOPHAGUS : Normal
EG JUNCTION : Some erosions were seen, compatible with reflux esophagitis LA-A.
STOMACH
CARDIA : Normal
FUNDUS : Normal
BODY : Erythematous mucosa was noted.
ANTRUM : Erythematous mucosa was noted. No mass or ulcer was seen.
PYLORUS : Normal
DUODENUM
BULB : Normal
2nd PORTION : Normal

DIAGNOSTIC : - Esophagitis
- Normal/NUD/mild gastritis

THERAPEUTIC : - None

POST-DIAGNOSIS(Dx1): - Reflux esophagitis LA-A

(Dx2): - Gastritis with H. P. (+) by biopsy.

COMPLICATION : - No immediate complication

HISTOPATHOLOGY : Done with biopsy from tissue

CLO TEST : Not done

PRONTO DRY TEST : Done Negative

RAPID UREASE TEST : Not done

THERAPY :

RECOMMENDATION : - Await histopathology result
- Medical treatment

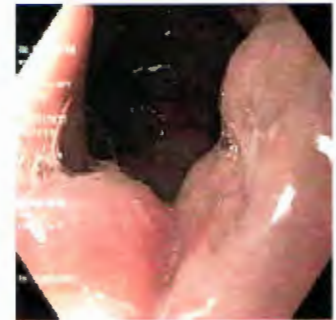
NOTES/COMMENTS : -

SIGNATURE DR.LANCHARAT CHUNCHARUNEE

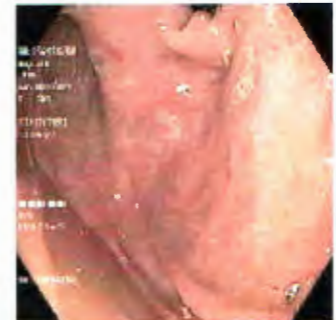ศูนย์โรคระบบทางเดินอาหารและโรคตับ โรงพยาบาลพญาไท 1

364 1 ถนนศรีอยุธยา แขวงพญาไท เขตราชเทวี กรุงเทพฯ 10400

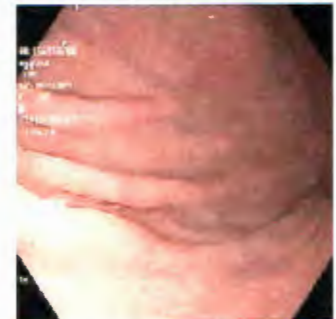โทร.66-(0)2-640-1111, โทรสาร.66-(0)2-245-5488



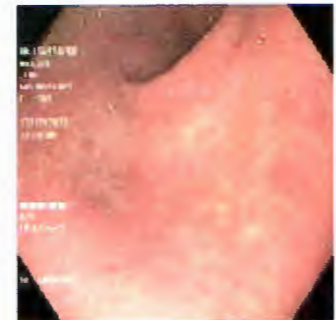
A. EG Junction



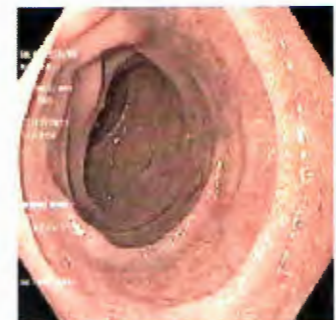B. Fundus



C. Body



D. Antrum



E. 2nd Portion

ศูนย์โรคระบบทางเดินอาหารและโรคตับ โรงพยาบาลพญาไท 1

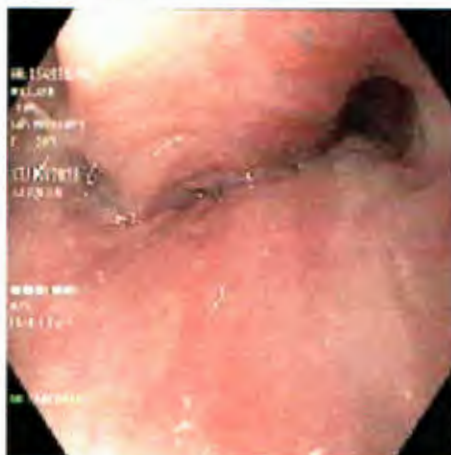NAME : MRS.IEN LIM

AGE : 58

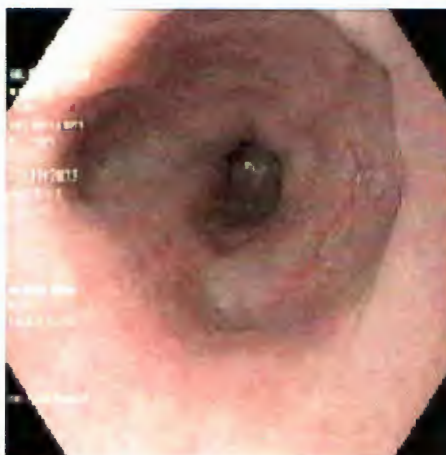HN : 154936/66

SEX : Female OPDOPD :

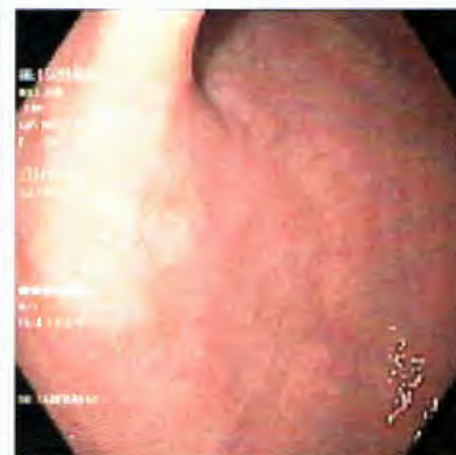AN:



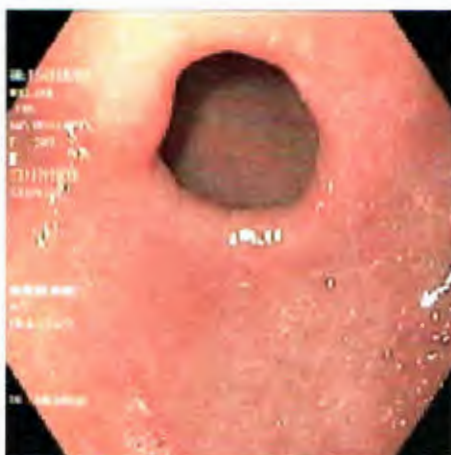F Larynx



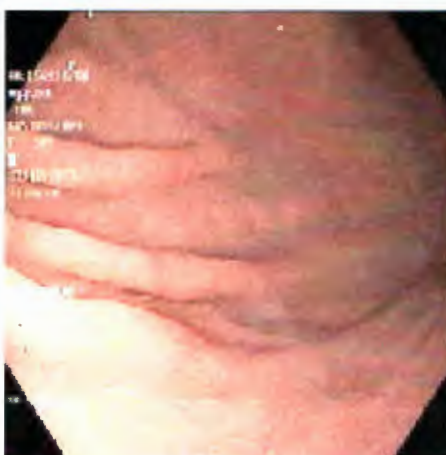
G Body



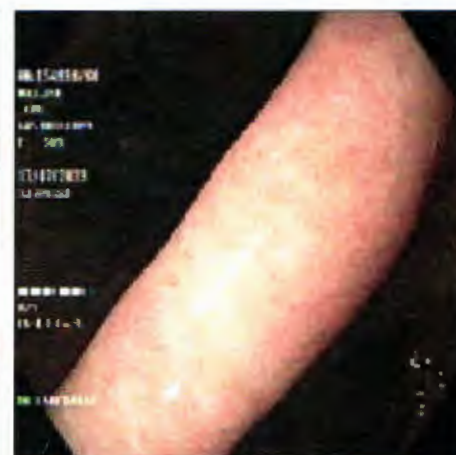H Body



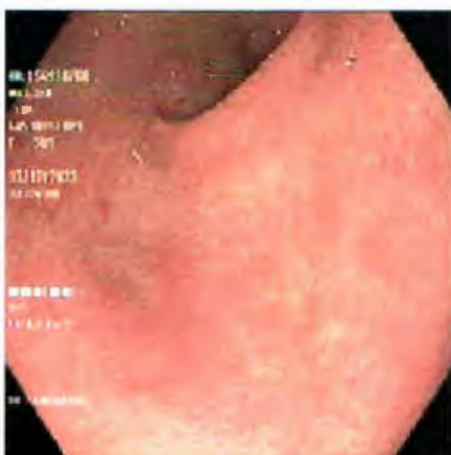I Antrum



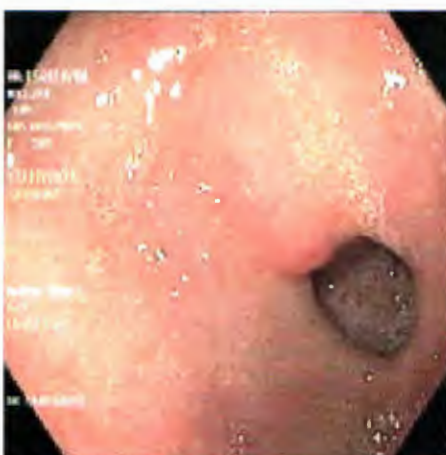J Body



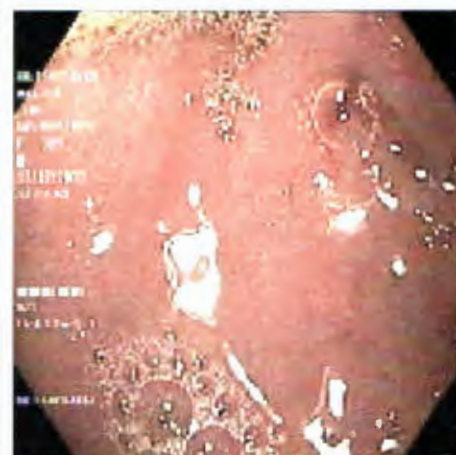
K Incisura



L Antrum



M Antrum



N Bulb

INTERPRETATION :

SIGNATURE DR.LANCHARAT CHUNCHARUNEE

ศูนย์โรคระบบทางเดินอาหารและโรคตับ โรงพยาบาลพญาไท 1

364/1 ถนนศรีอยุธยา แขวงพญาไท เขตราชเทวี กรุงเทพฯ 10400

โทร. 66-(0)2-640-1111, โทรสาร. 66-(0)2-245-5488